

Artroscopia do Quadril

Manual para Pacientes

Richard Prazeres Canella

Florianópolis – SC

Introdução

O quadril, para o médico, é a junção do fêmur (osso da coxa) com a bacia. As pessoas leigas referem-se à região da nádega como sendo o quadril, mas não é uma determinação adequada. A articulação do quadril é uma junta entre uma esfera (cabeça do fêmur) e uma cavidade (acetábulo), sendo estes cobertos por uma cartilagem, com espessura de aproximadamente três milímetros (Fig. 1).

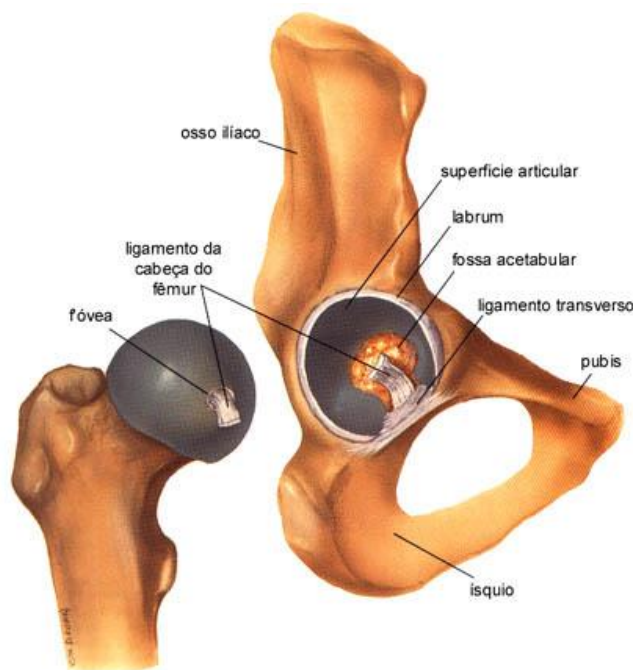


Fig. 1: Anatomia do quadril

As principais funções do quadril são suportar o peso corpóreo e oferecer movimento para a locomoção.

O labrum acetabular é uma estrutura de fibrocartilagem que se fixa ao rebordo do acetábulo, em forma de “C” ou ferradura, aumentando a contenção da cabeça femoral na articulação, fazendo com que ocorra maior estabilidade articular. Além disso, por maior área de contato entre os ossos, o labrum contribui para distribuição de carga no quadril, principalmente durante a marcha.

As lesões labrais e da cartilagem acetabular adjacente têm levado à extensa produção científica onde se busca entender os mecanismos de formação dessas lesões,

principalmente em relação ao Impacto Fêmoro-Acetabular. Este, basicamente, se divide em dois tipos: 1- tipo *pincer*: por mudança de angulação (retroversão) acetabular e 2- tipo CAME: por alteração (retificação) da concavidade anterior do colo femoral.

A dor provocada pelos problemas de quadril é sentida geralmente na virilha, irradiando pela coxa até o joelho, não sendo raro o paciente procurar o médico acreditando que o problema está no joelho e não no quadril.

Para o diagnóstico, além da história clínica de dor progressiva, o paciente apresenta-se também com limitação de movimentação do quadril, bloqueio articular, crepitação (estalido) e claudicação (dificuldade para caminhar).

Para se comprovar a hipótese de lesões intra-articulares o exame complementar mais utilizado é a artro-ressonância magnética (Fig. 2). A radiografia é também realizada para se observar alterações anatômicas que podem levar ao Impacto Fêmoro-Acetabular.

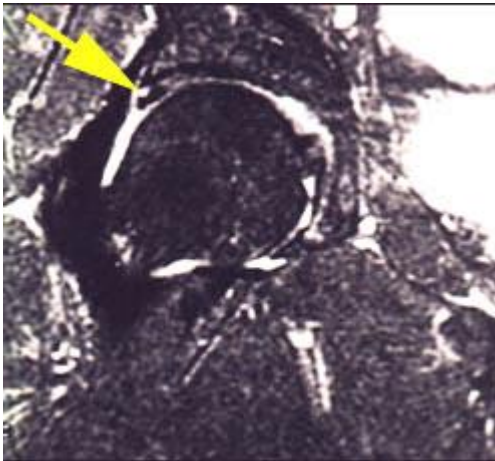


Fig. 2: Imagem de artro-ressonância magnética com seta indicando lesão do labrum.

O tratamento das lesões do quadril pode ser dividido em conservador e cirúrgico.

No tratamento conservador estão incluídos medicações e fisioterapia, esta principalmente baseada em exercícios de alongamento, consciência corporal e orientações quanto a atividades que possam ser irritativas à articulação.

O tratamento cirúrgico deve ser indicado naqueles casos onde não se observa alívio dos sintomas com medidas conservadoras. Os procedimentos se dividem em: artroscopia (difundida pelos americanos), luxação cirúrgica e osteotomias (métodos preferidos na Europa). A escolha da técnica é definida em conjunto pelo cirurgião e paciente.

Artroscopia do Quadril

O uso e indicação de “cirurgia através de um pequeno orifício” têm aumentado consideravelmente na última década e a cirurgia ortopédica em particular tem sido beneficiada por muitos destes avanços.

Embora considerado como um empreendimento moderno, o artroscópio foi idealizado por Takagi (Japão) em 1920. Com o advento do artroscópio foi possível o desenvolvimento de técnicas que têm permitido ao cirurgião ortopédico o acesso direto a diversas articulações, tornando possível diagnósticos mais precisos e até a realização de pequenos procedimentos cirúrgicos com invasão mínima e recuperação precoce do paciente.

São realizados dois a três portais (orifícios de aproximadamente 01 cm), na coxa em volta do quadril para a introdução da câmera do artroscópio e o instrumental necessário para a realização do procedimento (Fig. 3).

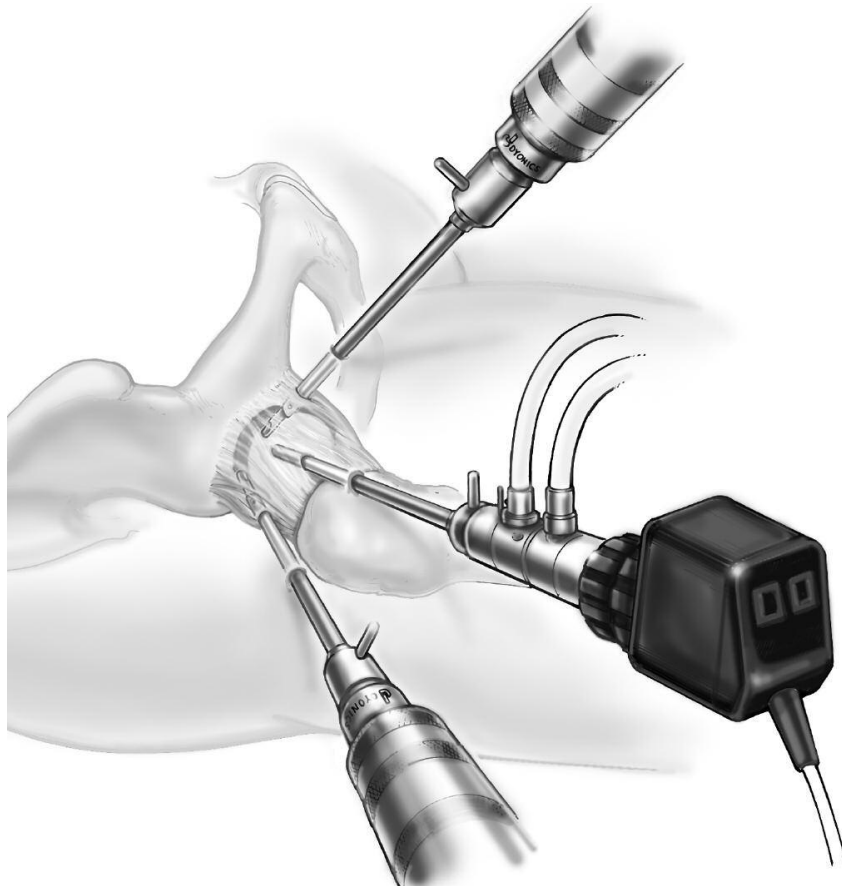


Fig. 3: Câmera e lâminas de *shaver* posicionadas no quadril.

Em geral, as lesões do labrum (Fig. 4) podem ser tratadas com ressecção simples ou sutura com auxílio de âncoras (pequenos parafusos) que são fixadas ao osso. As lesões da cartilagem são tratadas com regularização por radiofrequência ou microperfurações naquelas com exposição óssea subcondral.

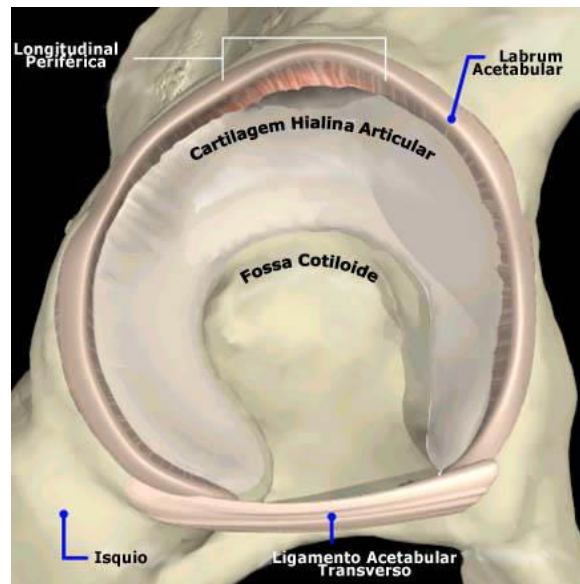


Fig 4: Representação de lesão longitudinal do labrum acetabular

Antes de se realizar a cirurgia, o paciente deve realizar exames (laboratório, eletrocardiograma, radiografias) que são todos requisitados pelo médico ortopedista ou pelo clínico que o acompanha e que serão avaliados pelo anestesista.

O paciente fica durante um dia internado onde são realizados cuidados de enfermagem e medicações para analgesia e antibioticoterapia profilática. Ao receber alta hospitalar, são orientados exercícios domiciliares (bicicleta ergométrica) e retorno ao consultório após duas semanas para novas orientações, avaliação da ferida operatória e retirada de pontos.

Quanto ao uso das muletas o tempo indicado para seu uso pode variar de 4 a 6 semanas dependendo da gravidade das lesões encontradas e do tratamento realizado. Nova avaliação é realizada com 6 semanas, 4 meses, 8 meses, 1 ano e depois a cada ano.

É essencial o acompanhamento do fisioterapeuta durante todo o período de recuperação pós-operatória. Ele irá lhe orientar, juntamente com o ortopedista, quanto à frequência e intensidade dos exercícios, bem como início de atividades físicas.

Como em todos os procedimentos cirúrgicos em medicina existem os benefícios, porém existem também os riscos do ato operatório. As possibilidades são que 95% das vezes não ocorram nenhum problema sério, as complicações as mais comuns da artroscopia do quadril são:

1- Neuropraxia (lesão nervosa transitória): há uma perda ou diminuição de sensibilidade ou motricidade no membro inferior ou região pudenda, com recuperação espontânea,

2- Infecção: é prevenida principalmente com antibiótico endovenoso, injetado geralmente pelo médico anestesista momentos antes de começar a cirurgia e seguido durante a internação hospitalar,

3- Edema de escroto ou vulva: a tração no membro inferior necessária para ganho de espaço articular no quadril pode levar a compressão na região pudenda. São tomados cuidados como posicionamento adequado na mesa ortopédica e acolchoamento local.

4- Edema no membro operado: durante a cirurgia é injetado soro sob pressão no quadril para ganho de espaço articular e diminuição do sangramento, porém pode haver extravasamento extra-articular (músculo, pele) aumentando o volume da coxa. Esse líquido é absorvido e eliminado pela urina.

5- Tromboembolismo: deve ser prevenido com medicações anti-coagulantes e meias elásticas após a cirurgia, exercícios fisioterápicos ainda durante a internação hospitalar e seguidos em casa e na clínica de fisioterapia.

É uma satisfação apresentar-lhe este manual e espero que ele possa ajudá-lo a entender o seu problema e o tratamento indicado. Estou à disposição para esclarecer qualquer dúvida que lhe tenha restado.

Curriculum (resumido)

- 1- Graduação em Medicina pela Universidade Federal de Santa Catarina (UFSC), Florianópolis, SC.
- 2- Especialização em Ortopedia e Traumatologia pelo Hospital Governador Celso Ramos (HGCR), Hospital Universitário (HU) e Hospital Infantil Joana de Gusmão (HIJG), Florianópolis, SC.
- 3- Membro Titular da Sociedade Brasileira de Ortopedia e Traumatologia (SBOT), São Paulo, SP.
- 4- Pós-graduação em Cirurgia de Quadril e Joelho, Hospital de Clínicas, Universidade Federal do Paraná (HC-UFPR), Curitiba, PR.
- 5- Membro da Sociedade Brasileira do Quadril (SBQ), São Paulo, SP.
- 6- Preceptor da Residência Médica de Ortopedia e Traumatologia do Hospital Governador Celso Ramos (HGCR), Florianópolis, SC.
- 7- Estágio em Cirurgia de Revisão de Artroplastia Total do Quadril e Joelho e Artroplastia Minimamente Invasiva, *Mount Sinai Hospital*, Toronto, Canadá.
- 8- Treinamento em Videoartroscopia do Quadril na Academia Americana de Ortopedistas (*American Academy of Orthopaedic Surgeons - AAOS*), Chicago, Illinois, EUA.
- 9- Membro Internacional da Academia Americana de Ortopedistas (*American Academy of Orthopaedic Surgeons - AAOS*), Chicago, Illinois, EUA.
- 10- Estágio em Cirurgia Reconstrutiva do Quadril e Joelho, *Royal Devon & Exeter Hospital, Princess Elizabeth Orthopaedic Centre*, Exeter, Inglaterra.

Contatos

TELEFONES:

- 1- CORE: 3229-4000
- 2- HOSPITAL DE CARIDADE: 3221-7500
- 3- HOSPITAL SANTA CATARINA : 3028-7800

SITE:

www.richardcanella.com

E-MAIL:

rpanella@md.aaos.org

ENDEREÇO:

Rua Dom Joaquim, 885 - 6º andar – Centro – Florianópolis – SC - CEP 88015-310

SECRETÁRIOS:

Sra. Sueli Maria Canella: (48) 99962-7444 / 3238-1922 sucanella@yahoo.com.br

Sr. Felipe Oliveira de Quadro: (048) 98412-0030 quadrofelipe@yahoo.com.br

Sra. Clarissa Ferraro Athayde: (048) 99804-7306 cla_athayde@hotmail.com

Horários de atendimento dos secretários:

- Terças-Feiras: 16 às 20h
- Quintas-Feiras: 10 às 18h
- Sextas-Feiras: 10 às 18h